

# NUEVA TÉCNICA DE BLOQUEO UNGUEAL

Espino Utrera, Ricardo \*  
Pérez SanMartín, Alejandro \*\*  
García Martín, Fco Javier \*

\* Diplomado en Podología  
\*\* Licenciado en Podología

## Introducción

Presentamos una nueva técnica de bloqueo ungüeal que constituye una alternativa para procedimientos de la uña de onicocriptosis en el primer dedo sin la utilización de la técnica H de Frost.

## Técnica

En el punto determinado, en la base de la uña del Hallux se administra 0,5 ml de Mepivacaína al 2% con Adrenalina en concentración 1:100000 usando la jeringa de 1ml con aguja de 30/0,5

En esta técnica no procede la isquemia mecánica

### DESCRIPCIÓN DE LA TÉCNICA

- Realización de RX DP Y LATERAL
- Identificación de la anatomía ósea para marcación de los puntos:
  - Punto de inyección es el punto medio entre la línea que forma la prominencia de la base de la falange distal conectada con el eponiquio de la uña en su parte lateral y medial
- Una vez identificado el punto de infiltración aplicación de Cloretilo® en la superficie a infiltrar
- Inyectar 0.25 ml lentamente debajo de la dermis y posteriormente se finaliza con 0.25 ml en tejidos profundos, la técnica se realiza de forma similar para ambos bordes ungüales
- De 3 a 5 minutos tras la aplicación anestésica se procede a la intervención

## Conclusiones

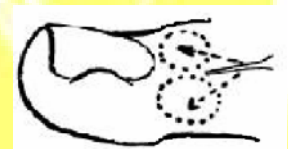
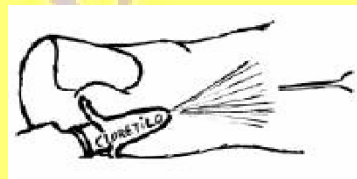
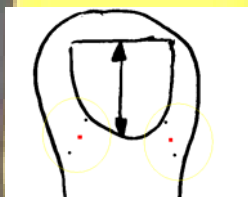
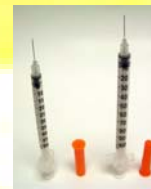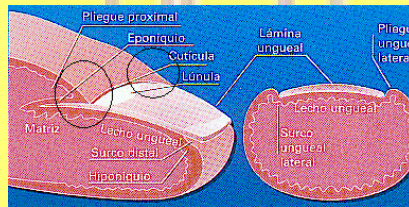
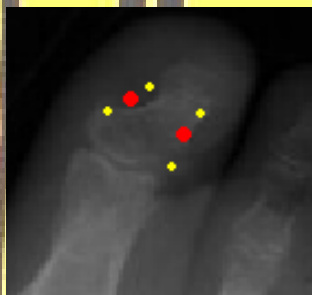
- Se usa menor volumen de anestésico
- Menos puntos de infiltración
- Infiltración menos cruenta
- No uso de isquemia mecánica
- Una técnica de gran alcance y alternativa para Podología

## Indicaciones

- Avulsión parcial de la uña
- Avulsión total de la uña
- Matricectomía parcial química
- Biopsia del lecho y pliegue ungüeal
- Plastia de la piel

## Contraindicaciones

- Personas alérgicas a alguno de los fármacos administrados (adrenalina, mepivacaína,...)
- Infección ungüeal extendida a la articulación interfalángica
- Enfermedad isquémica pasada o presente en algún lugar del pie, como gangrena, tromboembolismo o Enfermedad de Raynaud



### BIBLIOGRAFÍA:

- Ouzounov KG: New Nail Block Technique. JAPMA 95: 589, 2005
- Radovic P, Smith RG, SHUMWAY D: Revisiting Epinephrine in foot surgery. JAPMA 93: 157, 2003.
- Wilhelmi BJ, Blackwell SJ, Miller JH, et Al: Do not use epinephrine in digital blocks: myth or truth? Plast Reconstr Surg 107: 393, 2001.
- Denkler K: A comprehensive review of epinephrine in the finger: to do or not to do. Plast Reconstr Surg 108: 114, 2001.
- Sylajds P, Logan A: Digital blocos with adrenalina; an old dogma refuted. J Hand Surg 23: 17, 1998.